



**UNIVERSITÀ DEGLI STUDI DI MESSINA**  
**DIPARTIMENTO DI SCIENZE VETERINARIE**  
**SCUOLA DI SPECIALIZZAZIONE**  
**“FISIOPATOLOGIA DELLA RIPRODUZIONE DEGLI ANIMALI DOMESTICI”**  
*Direttore: Prof. Gabriele Marino*

---

**Atipico caso di tumore ovarico in un gatto**

**Tesi di Specializzazione del:**  
**Dott. Martina Rostoni**

**Relatore:**  
**Chiar.mo Prof. Gabriele Marino**

*(A4; margini tutti 2 cm, rilegatura 1,5 cm; Times New Roman 12, 14 solo per il titolo; utilizzare il corsivo solo per la nomenclatura binomiale di specie animali e vegetali o batteri; interlinea 1,5; testo giustificato; lunghezza, escluso il frontespizio minimo 4000 parole)*

### **Atipico caso di tumore ovarico in un gatto**

**Abstract.** This study report a case of tumour in a cat admitted to the Hospital .... *(inglese, max 200 parole, no abbreviazioni, no citazioni)*

*(la divisione in capitoli è relativa ad un caso report, ma può variare in considerazione della tipologia di elaborato: lavori prospettici, retrospettivi, case series, minireview)*

**Introduzione.** L'epistassi è una manifestazione clinica non comune che può indicare problemi intranasali e malattie sistemiche (Dhupa e Littman 1992, Tasker et al 1999, Mahony 2000, Gieger 2004). ....*(citazioni essenziali seguendo lo stile)*

**Caso Clinico.** Starnuti ed epistassi bilaterale. Neoformazione della narice sinistra, friabile e con pareti lisce e ben vascolarizzata. Somministrato aglepristone (Alizin, Virbac, 10 mg/kg sc), ecografia addominale (My lab 20, Esaote).... *(citazioni solo se relative a metodologie descritte; nome dei farmaci completo di principio attivo, azienda, dose e via di somministrazione; strumentazione con modello e casa produttrice)*

**Discussione.** Starnuti ed epistassi bilaterale. L'epistassi è una manifestazione clinica non comune che può indicare problemi intranasali e malattie sistemiche (Dhupa e Littman 1992, Tasker et al 1999, Mahony 2000, Gieger 2004). ...

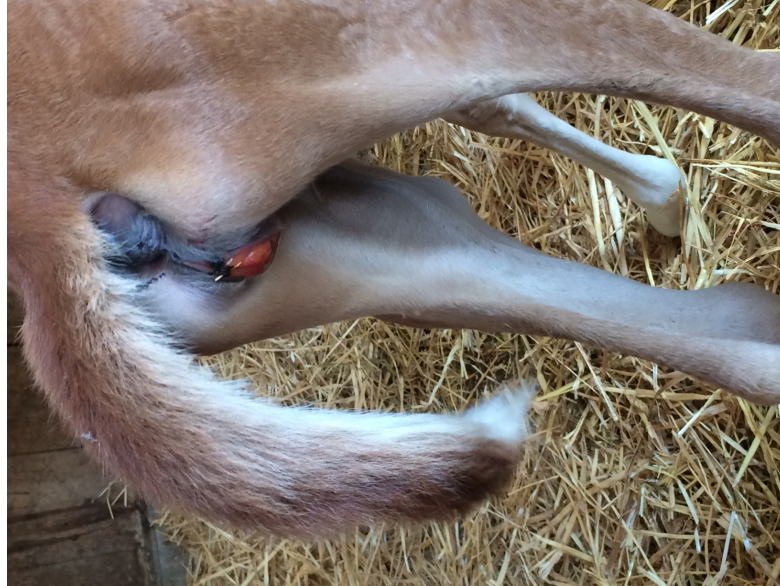**Ringraziamenti.** *(evitare relatori e parenti, limitarsi a strutture veterinarie, professionisti esterni, aziende, sponsor)*

**Bibliografia.** *(ordine alfabetico seguendo lo stile)*

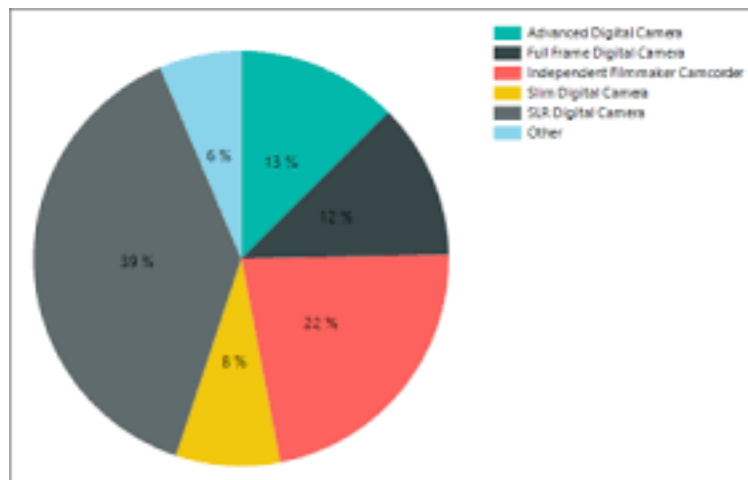
Alonge S, Romussi S, Grieco V, Luvoni GC (2015) Congenital abnormality of the vagina complicated by haemato-pyocolpos in a 1-year Labrador Retriever. *Reprod Dom Anim* 50:514-516.

Archbald LF, Wolfsdorf K (1996) Theriogenology question of the month. Vaginal constriction, probably a congenital malformation. J Am Vet Med Assoc 208:1651-1652.

*(figure e tabelle, se presenti, devono avere un riferimento nel testo tra parentesi: (fig. 1), (tab. 1))*



**Figura 1.** cagna (Sissi). Addome. Epistassi ricorrente.



**Figura 2.** Distribuzione delle cause di epistassi.

Percentuale di ripartizione tra graduatorie per CDC con GAE non esaurite

Anno scolastico	GAE	a) OMI	b) OMI	c) OMI	d) OMI
		Corsi 2015	ARBITRI	Etasit servizio	Corsi 2015/2016
2018/2019	50%	50%	100% (se OMI 2018 sono esaurite)		
2019/2020	50%	50%	100% (se OMI 2018 sono esaurite)		
2020/2021	50%		60%	20%	0%
2021/2022	50%		40%	6%	4%
2022/2023	50%		30%	30%	13%
2023/2024	50%		20%	30%	13%
2024/2025	50%	fine Validità	20%	23%	18%
2025/2026	50%		20%	23%	18%
2026/2027	50%		15%	10,50%	12,50%
2027/2028	50%		15%	10,50%	12,50%
Bisetti successive	50%		12%	8%	12%

**Tabella 1.** Cagna (Sissi). Analisi biochimiche.